

Guías de práctica clínica de la Sociedad Española de Cardiología en las cardiopatías congénitas del recién nacido

Carlos Maroto Monedero (coordinador), Manuela Camino López, José M.^a Girona Comas y Pascual Malo Concepción

Sociedad Española de Cardiología.

El uso de las técnicas de diagnóstico y de tratamiento es muy importante para asegurar una terapéutica óptima y efectiva de los pacientes cardiológicos y conseguir una relación coste-beneficio adecuada.

Las guías de práctica clínica intentan cumplir ese cometido, pero son difíciles de establecer en cardiología pediátrica, a pesar de los casi 50 años de experiencia en este campo.

Las peculiaridades fisiopatológicas del recién nacido, la complejidad anatómica de muchas cardiopatías, sus formas de presentación clínica, las dificultades diagnósticas y terapéuticas y la presencia de residuos, secuelas y complicaciones de las técnicas quirúrgicas hacen bastante compleja la elaboración de guías en esta edad.

Se ha intentado elaborar dichas guías en algunas cardiopatías y en otras se ha efectuado un análisis descriptivo con algún diagrama terapéutico.

Palabras clave: *Cardiopatías congénitas. Recién nacido. Diagnóstico. Tratamiento. Guías.*

(*Rev Esp Cardiol* 2001; 54: 49-66)

Guidelines of the Spanish Society of Cardiology for the Evaluation and Management of Congenital Heart Diseases in Newborns

The use of diagnostic and therapeutic techniques is very important to ensure optimum, effective treatment in patients with heart disease to thereby obtain an adequate cost-benefit relationship.

The aim of establishing guidelines for the evaluation and management is to achieve this relationship, but these guidelines are difficult to establish in pediatric cardiology despite 50 years of experience in this field.

The physiopathologic peculiarities of newborns, in addition to the complex anatomical features of many heart diseases and their clinical presentation, diagnostic and therapeutic difficulties and the presence of residue, sequela and complications of the surgical technique make the elaboration of such guidelines at this age complex.

Guidelines for some heart diseases are presented together with a descriptive analysis and a therapeutic schedule of other congenital heart diseases.

Key words: *Congenital heart disease. Newborns. Diagnosis. Treatment. Guidelines.*

(*Rev Esp Cardiol* 2001; 54: 49-66)

INTRODUCCIÓN

De 8 a 10 por 1.000 de los recién nacidos vivos tienen una cardiopatía congénita. La mitad, aproximadamente, presentarán síntomas en el período neonatal. En este artículo nos vamos a referir sólo a algunas de ellas, estableciendo grupos y subgrupos en función de sus peculiaridades anatómicas, fisiológicas, su historia natural y el resultado del tratamiento médico, intervencionista o quirúrgico si pudiese ser efectuado.

El manejo inicial se representa como tiempo = 0 ($t = 0$), y si se ha producido alguna actuación terapéutica,

como corrección = 0 ($c = 0$). Los controles periódicos se representan tras el manejo o corrección inicial como número n , seguido de la cifra de semanas, meses o años en las que deben realizarse.

Las indicaciones para el diagnóstico y procedimientos terapéuticos que se han usado se basan en las «ACC/AHA guidelines for the management of patients with valvular heart disease»¹.

Se han considerado clase I: la historia clínica orientada hacia la sintomatología cardiológica; la exploración cardiológica completa incluyendo la toma de la presión que, en la sospecha de coartación de aorta, se ampliará a los cuatro miembros; la saturación de oxígeno, y la profilaxis antiendocarditis. Como se tendrá ocasión de verificar, el eco-Doppler figura en todas las cardiopatías en esta clase, se incluye en todas para darle la mayor relevancia posible y confirmar que es imprescindible.

Correspondencia: Dr. C. Maroto.
Servicio de Cardiología Pediátrica.
Hospital General Universitario Gregorio Marañón.
Dr. Esquerdo, 46. 28007 Madrid.

En los casos en los que no se ha podido protocolizar, se ha optado por descripciones más o menos amplias. En algunas cardiopatías se han elaborado algoritmos diagnóstico-terapéuticos. Es necesario subrayar que, en algunos casos, las clases pueden variar dependiendo de las cardiopatías y las circunstancias de trabajo de los grupos médico-quirúrgicos.

CONSIDERACIONES GENERALES EN EL NEONATO CON SOSPECHA DE CARDIOPATÍA CONGÉNITA

En el neonato con sospecha de cardiopatía congénita deben tenerse en cuenta tres aspectos fundamentales:

- Suele tratarse de cardiopatías graves.
- Sus manifestaciones clínicas están condicionadas por los cambios hemodinámicos de transición entre la circulación fetal y la adulta.
- En esta edad, la existencia de patología extracardíaca puede afectar al sistema cardiovascular, simulando cardiopatía congénita.

Las cardiopatías congénitas, con clínica neonatal y dejadas a su evolución natural, tienen una mortalidad elevada, bien por tratarse de cardiopatías complejas o por presentarse de forma muy severa, en el caso de las simples. Es fundamental un alto índice de sospecha para iniciar lo antes posible el tratamiento médico, que en la mayoría de los casos constituye el paso intermedio para la cirugía.

SITUACIÓN HEMODINÁMICA TRANSICIONAL

Momentos después del nacimiento se producen unos profundos cambios en la fisiología cardiopulmonar al comenzar la respiración pulmonar, suprimirse la circulación placentaria y eliminarse las comunicaciones entre las circulaciones venosa y arterial, transformándose la circulación en paralelo propia del feto en una circulación en serie como la del adulto. Es la llamada situación hemodinámica transicional^{2,3}.

El aumento de la expansión pulmonar y la elevación del contenido de oxígeno alveolar, secundarios al inicio de los movimientos respiratorios, producen una acentuada vasodilatación pulmonar con reducción de las resistencias vasculares y rápido aumento del flujo pulmonar, pese a lo cual se reduce la presión arterial pulmonar de manera notable en los primeros días de vida y más lentamente en los meses siguientes, a expensas de la reducción de la capa muscular de las pequeñas arterias pulmonares, que está muy aumentada en las últimas semanas de vida fetal. La caída de las resistencias pulmonares se acompaña de un importante incremento de las sistémicas al ligarse el cordón umbilical y excluir de la circulación un área de bajas resistencias como es la placenta.

Los cambios en las resistencias vasculares pulmonares y sistémicas producen una inversión transitoria del flujo en el ductus, que se hace momentáneamente izquierda a derecha, produciéndose su cierre funcional a las 12 a 15 h de vida mediante una notable contracción de su capa media muscular, estimulada por el aumento del contenido de oxígeno sanguíneo y la disminución de los niveles de prostaglandinas circulantes. El cierre definitivo, mediado por disrupción y hemorragia de la íntima, seguida de trombosis y fibrosis de la subíntima, se produce a los 5-7 días, de forma habitual, y está retrasado en los pacientes pretérmino, con ductus menos sensibles al aumento de oxígeno y más al efecto dilatador de las prostaglandinas, cuyos valores pueden reducirse con indometacina, un inhibidor no selectivo de la prostaglandinsintetasa.

El cierre del foramen oval es fundamentalmente pasivo, por el incremento del retorno venoso pulmonar y la reducción del sistémico al disminuir el flujo de la vena cava inferior tras la ligadura del cordón umbilical^{2,3}.

CARDIOPATÍAS CONGÉNITAS Y CIRCULACIÓN TRANSICIONAL

La circulación transicional atenúa las manifestaciones clínicas de algunas cardiopatías, como ocurre en los cortocircuitos izquierda-derecha, que son menos significativos mientras persiste la elevación de la presión pulmonar, o en las llamadas cardiopatías ductus-dependientes por obstrucción al flujo sistémico (estenosis aórtica crítica, coartación-interrupción aórtica, ventrículo izquierdo hipoplásico) o al flujo pulmonar (estenosis pulmonar crítica o atresia pulmonar con septum íntegro o con comunicación interventricular, situaciones en transposición y cardiopatías complejas con atresia o estenosis pulmonar severa)³.

La alteración del normal desarrollo de la transición constituye una enfermedad específicamente neonatal, que simula la clínica de las cardiopatías congénitas en el cuadro de la hipertensión pulmonar persistente³⁻⁵. La hipoxia en fases tardías de la gestación y, sobre todo, la hipoxia con acidosis del sufrimiento fetal agudo severo producen una acentuada vasoconstricción arteriolar, con brusca elevación de la presión pulmonar que, sumada a la hipoxia, puede afectar de manera variable a la perfusión y oxigenación miocárdica, sobre todo del ventrículo derecho, que es el dominante en este momento. El cuadro puede verse agravado por alguna enfermedad acompañante como inmadurez pulmonar, hipodesarrollo pulmonar, hipoplasia primitiva, hernia diafragmática, patología pulmonar, cuadros aspirativos, neumonía, enfermedad de membrana hialina, obstrucción de vías aéreas, atresia de coanas, síndrome de Pierre Robin, afectación del sistema nervioso central, hipervolemia, policitemia, hijo de madre diabética, hipoglucemia, hipocalcemia, etc., y se traduce en hipoxemia importante por cortocircuito dere-

cha-izquierda auricular y/o ductal (síndrome de persistencia de circulación fetal) y grados variables de disfunción ventricular por isquemia subendocárdica (síndrome de isquemia miocárdica transitoria), que afecta a ambos ventrículos, pero fundamentalmente al derecho, y puede ocasionar insuficiencia de las válvulas auriculoventriculares, sobre todo de la tricúspide. El tratamiento se basa en eliminar los factores favorecedores, actuar sobre la hipertensión pulmonar y la hipoxia (ventilación asistida con paciente relajado, hiperventilación para producir alcalosis, elevadas concentraciones de oxígeno inspirado, vasodilatadores tipo óxido nítrico y, en casos extremos, disposición de asistencia ventricular, o ECMO, y actuar sobre el componente miocárdico presente)³⁻⁵.

ESTUDIO DEL RECIÉN NACIDO CON SOSPECHA DE CARDIOPATÍA CONGÉNITA

Anamnesis

Es importante revisar en el embarazo la existencia de patología materna, amenaza de aborto, contactos con teratógenos, si se ha efectuado ecocardiograma fetal o antecedentes de cardiopatías u otras malformaciones familiares^{5,6}.

Del parto deben precisarse el tiempo de gestación, tipo de parto, medicación administrada a la madre, momento de la amniorraxis, existencia de fiebre o infección urinaria en la madre y presencia de sufrimiento fetal^{5,6}.

Además, es importante conocer tras el parto el peso del niño en relación con la edad gestacional, el test de Apgar, el grado de madurez del recién nacido, las medicaciones administradas y otros diagnósticos generales que puedan simular cardiopatía congénita o producir insuficiencia cardíaca. Las enfermedades neonatales que pueden simular cardiopatía son las siguientes: alteraciones del sistema nervioso central, policitemia, hipervolemia, anemia, hipotermia, hijo de madre diabética, tireotoxicosis, hipoglucemia, hipocalcemia, sepsis bacteriana precoz, sufrimiento fetal agudo severo, metahemoglobinemia, *hydrops* fetal no cardiológico, etc.^{5,7,8}.

Exploración física: aspectos generales

Valoración del estado general del niño, peso en relación con la edad gestacional, grado de actividad y temperatura.

La cianosis neonatal es uno de los signos principales de sospecha de cardiopatía, considerándose patológica una PO_2 inferior a 60 mmHg o saturación menor del 92% respirando aire ambiente. En muchos casos, tiene utilidad clínica para diferenciar cianosis de causa cardíaca y pulmonar la realización de test de hiperoxia, administrando oxígeno al 100% durante 10 min y

comprobando la respuesta de la presión arterial de oxígeno, que si alcanza valores superiores a 150 mmHg hace poco probable la presencia de cortocircuito derecha-izquierda cardíaco^{5,7,9}.

Es importante valorar la frecuencia y el ritmo respiratorio, así como la presencia de retracciones inter o subcostales y aleteo nasal. La frecuencia respiratoria por encima de 50-60 respiraciones por minuto indica presión venosa pulmonar elevada, mientras no se demuestre lo contrario. Una frecuencia cardíaca sobre 150 lat/min de manera persistente o aislada por encima de 200 lat/min indican cardiopatía, y una frecuencia de 80-90 lat/min o inferior requiere estudio y vigilancia. Deben explorarse los pulsos periféricos en las cuatro extremidades y en el cuello.

La presencia de frémito precordial indica cardiopatía con seguridad^{6,7,10}.

Los soplos cardíacos significativos en las primeras 24 h de vida obligan a estudio cardiológico. Deben auscultarse el cráneo y abdomen, sobre todo en casos de insuficiencia cardíaca no explicada, para descartar fístulas arteriovenosas^{7,10}.

El hallazgo de hepatomegalia es frecuente en los neonatos, sobre todo si presentan dificultad respiratoria. Si es mayor de 3 cm, puede tener significado de insuficiencia cardíaca, pero debe valorarse con precaución; en general, la taquipnea es mejor indicador⁶. Es raro el edema periférico como signo de insuficiencia cardíaca en ausencia de *hydrops* fetal y su presencia obliga a la existencia de descartar patología pediátrica no cardiológica^{8,10}.

Exploraciones complementarias: aspectos generales

En todo neonato con sospecha de cardiopatía congénita puede realizarse electrocardiograma, con mayor urgencia si se sospechan arritmias estables o paroxísticas. Salvo en éstas, en pocos casos puede ser diagnóstico en sí mismo, pero siempre es de ayuda en el diagnóstico diferencial y en el seguimiento posterior⁷.

La radiografía de tórax es indispensable para descartar enfermedad pulmonar y sirve para definir el situs y valorar el tamaño cardíaco, posición del arco aórtico y el patrón de vascularización pulmonar⁶.

El estudio ecocardiográfico Doppler es básico ante la mínima sospecha de cardiopatía o afectación miocárdica secundaria a patología neonatal extracardíaca, y es deseable que sea efectuado por un cardiólogo pediátra cualificado. Es inexcusable en presencia de cianosis, distrés respiratorio de causa no precisada o con mala evolución, soplos cardíacos, arritmias y anomalías electrocardiográficas, anomalías en pulsos arteriales, cardiomegalia radiológica, alteraciones en situs cardíaco o visceral, cromosomopatías y síndromes genéticos con afectación cardíaca y alta incidencia fami-

liar¹¹⁻¹³. Las mayores probabilidades de error diagnóstico residen en la patología con anatomía intracardíaca relativa o absolutamente normal, como ductus-ventana aortopulmonar, síndrome de coartación-interrupción de arco aórtico, fístulas arteriovenosas cerebrales o hepáticas, entre otras.

CUIDADOS GENERALES DEL RECIÉN NACIDO CON CARDIOPATÍA CONGÉNITA SEVERA

- Ambiente térmico adecuado al peso y la edad gestacional.
- Control clínico de peso, ingesta y salidas.
- Monitorización completa de constantes, incluyendo apneas y saturación transcutánea por pulsioximetría.
- Control bioquímico de la glucemia y calcemia.
- pH, iones, gases capilares o arteriales.
- Hemograma, reacción en cadena de la polimerasa (PCR).
- Asegurar ventilación y oxigenación.
- Canalizar la vía central (silástico, vena umbilical).
- Dieta absoluta si se sospecha cardiopatía grave y fluidos en función de la situación clínica. Corregir acidosis y anemia si existen.
- Tras el diagnóstico de insuficiencia cardíaca, iniciar tratamiento sintomático y tratamiento de factores metabólicos o etiológicos sobre los que se pueda actuar.
- Tras la sospecha clínica o el diagnóstico de cardiopatía ductus-dependiente, iniciar perfusión de prostaglandinas, a dosis de 0,05 µg/kg/min, y reducir la fracción inspirada de oxígeno a 0,4 salvo que exista patología pulmonar asociada.

DUCTUS ARTERIOSO PERSISTENTE DEL PREMATURO

El ductus es una estructura vascular, fisiológica, en el corazón fetal que tiende habitualmente al cierre espontáneo durante los primeros días de vida, aunque de forma excepcional puede retrasarse su obliteración hasta los 6 meses de edad. Consideraremos la situación del ductus arterioso en el prematuro como anomalía única. El ductus fuera de esta situación se trata de forma individualizada en el apartado de actuación en algunas cardiopatías congénitas en la edad pediátrica. Se obvia el mantenimiento de la permeabilidad del ductus en algunas cardiopatías congénitas por ser analizado individualmente.

Manejo inicial t = 0

- Clase I: eco-Doppler. Tratamiento médico. Administración de indometacina. Cierre quirúrgico.
- Clase IIa: radiografía de tórax.
- Clase IIb: ECG. Terapias farmacológicas alternativas a la indometacina. Cierre por toracoscopia.

- Clase III: cateterismo cardíaco. Angiografía. Cierre con dispositivo intravascular.

El empeoramiento de un distrés respiratorio, en un momento de evolución favorable, entre los 3 y 7 días de vida, así como la presencia de un distrés respiratorio severo de mala evolución obligan a eliminar la existencia de ductus.

El eco-Doppler es el procedimiento diagnóstico por excelencia. Demuestra las características anatómicas (tamaño y longitud) y funcionales (dirección y magnitud del *shunt*, grado de hipertensión pulmonar)¹⁴.

La restricción de líquidos, el uso de diuréticos y el mantenimiento de un hematócrito superior al 40% son la base del tratamiento médico.

La administración de indometacina es la estrategia de elección¹⁵.

El tratamiento quirúrgico debe efectuarse ante el fracaso de la terapéutica con indometacina o cuando dicho fármaco no puede administrarse por la situación clínica o analítica del prematuro. Se aconseja la ligadura quirúrgica en la unidad de cuidados intensivos neonatales en la propia incubadora¹⁶.

La radiografía de tórax sirve para la valoración de la enfermedad pulmonar.

Algunos grupos neonatológicos recomiendan, en caso de fracaso de la indometacina y antes del cierre quirúrgico, la utilización de otros fármacos como el ibuprofeno, la aspirina y el ácido mefanámico.

El ECG no aporta datos, pero como en otras cardiopatías congénitas, debe haber un registro en la evolución.

El cierre con toracoscopia asistida, a pesar de los buenos resultados en algunos grupos, es escasamente aceptado.

El cateterismo cardíaco y la angiografía no deben realizarse. Es excepcional que el eco-Doppler no aporte los datos diagnósticos necesarios.

En el prematuro, aunque hay algunos casos publicados, no debe efectuarse el cierre ductal con dispositivos intravasculares.

Estos pacientes cuando quedan, tras el tratamiento, sin cortocircuito residual, pueden ser dados de alta definitivamente desde el punto de vista cardiológico. Los *shunts* residuales serán considerados con los criterios de ductus del apartado de cardiopatías en edad pediátrica.

RETORNO VENOSO PULMONAR ANÓMALO TOTAL

Se caracteriza por el drenaje de toda la circulación venosa pulmonar a la aurícula derecha, de manera directa o por intermediación de las venas que en ella confluyen generalmente a través de un colector común¹⁷. Su prevalencia es alrededor del 1 al 2% de las cardiopatías congénitas¹⁷⁻²⁰.

Anatómicamente los puntos de drenaje anormal de las venas pulmonares son muy variados y se clasifican en¹⁸: supracardíaco (50% del total), cardíaco o a seno coronario o directo a aurícula derecha (30% del total); infracardíaco a vena porta o conducto venoso y excepcionalmente a vena hepática o vena cava inferior (15%) o mixto, y conexión anómala a varios niveles (5%). Salvo en la rara variedad mixta, el drenaje se efectúa por medio de un colector o vena pulmonar común situado tras la aurícula izquierda y al que abocan las venas pulmonares. Un aspecto anatómico fundamental es la presencia de obstrucción en el drenaje, que es constante en los infradiafragmáticos y mucho menor en supracardíacos y cardíacos^{7,19,20}. La causa de la obstrucción puede ser extrínseca o intrínseca, acompañada o no de estenosis de una o varias venas pulmonares¹⁹⁻²¹. El lugar de la obstrucción puede ser la comunicación interauricular (paso obligado a cavidades izquierdas)^{17,19,21}.

Consideraremos:

1. Grupo A. Retorno venoso pulmonar anómalo total.
 - Subgrupo A1. Con obstrucción.
 - Subgrupo A2. Sin obstrucción.
2. Grupo B. Retorno venoso pulmonar anómalo total sometido a cirugía correctora.
 - Subgrupo B1. Efectiva.
 - Subgrupo B2. Inefectiva.

Grupo A. Retorno venoso pulmonar anómalo total

Subgrupo A1. Con obstrucción

Manejo inicial $t = 0$

- Clase I: eco Doppler. Radiografía de tórax. Tratamiento médico. Cirugía urgente.
- Clase IIb: ECG. Cateterismo cardíaco. Angiografía.
- Clase III: atrioseptostomía de Rashkind.

El eco-Doppler es básico. Constituyen signos de sospecha la dilatación de cavidades derechas, ventrículo izquierdo pequeño, presencia de hipertensión pulmonar, cortocircuito derecha-izquierda en el septo auricular e imposibilidad de identificar venas pulmonares drenando en la aurícula izquierda¹⁹⁻²⁴. Deben demostrarse el lugar o lugares de drenaje, presencia de obstrucción y su localización, tamaño del defecto interauricular, tamaño de cavidades izquierdas, grado de hipertensión pulmonar y descartar defectos asociados¹⁹⁻²⁴. Esto es aplicable también al subgrupo A2.

En la radiografía de tórax el corazón suele ser pequeño, con imágenes de edema pulmonar¹⁷⁻²⁰.

El tratamiento médico se basa en la terapéutica anticongestiva habitual; suelen precisarse, además, sedación, relajación y ventilación mecánica con hiperventilación, concentraciones altas de oxígeno y vasodila-

tadores pulmonares (habitualmente óxido nítrico) e, incluso en algunos de los pacientes con obstrucción severa y desaturación importante la utilización de ECMO²⁵⁻²⁷.

El tratamiento definitivo es el quirúrgico, con carácter urgente, e incluso de emergencia. La reparación se realiza conectando a la aurícula izquierda el colector común o los grupos venosos individuales en el mixto²⁵⁻³². El postoperatorio suele ser complicado, con una mortalidad quirúrgica entre el 10 y el 15%.

Subgrupo A2. Sin obstrucción

Manejo inicial $T = 0$

- Clase I: eco-Doppler. Radiografía de tórax. Cirugía correctora.
- Clase IIb: ECG. Ecocardiografía transesofágica. Resonancia nuclear magnética. Cateterismo cardíaco. Angiografía.

En la radiografía de tórax se aprecian cardiomegalia a expensas de cavidades derechas y vascularización pulmonar aumentada, siendo excepcional por debajo de los 6 meses de edad el hallazgo de contorno mediastínico en ocho de los drenajes supracardíacos a la vena innominada¹⁷⁻²⁰.

La cirugía correctora en estos casos puede diferirse unos meses, pero se tiende a la cirugía precoz para evitar la enfermedad vascular pulmonar²⁵⁻³².

En ocasiones, la resonancia nuclear magnética³³ o el eco transesofágico pueden ayudar al diagnóstico^{22,25}.

Grupo B. Retorno pulmonar anómalo total sometido a cirugía correctora

Subgrupo B1. Efectiva

Corrección $t = 0$. Postoperatorio resuelto. Sin defectos residuales.

Seguimiento $t = 0 + n1 \text{ mes} + n3 \text{ meses} + n6 \text{ meses} + n1 \text{ año} + n3 \text{ años}$:

- Clase I: eco-Doppler.
- Clase IIa: radiografía de tórax. ECG. Holter.
- Clase IIb: ergometría.
- Clase III: cateterismo cardíaco. Angiografía.

Los intervalos de seguimiento deben ser inicialmente cortos, dada la posibilidad de que aparezcan defectos residuales, que suelen manifestarse en las primeras semanas o meses tras la intervención^{25,28}.

Un pequeño número de pacientes desarrollan arritmias auriculares tardías secundarias a la reparación auricular. Si se demostrasen esas arritmias se excluirían de este protocolo^{34,35}. Se deben efectuar las exploraciones reseñadas en algún momento de la evolución y no en cada una de las revisiones.

Subgrupo B2. Inefectiva

Corrección $t = 0$. Postoperatorio resuelto. Cortocircuito izquierda-derecha residual significativo. Obstrucción en la anastomosis del colector con la aurícula izquierda o estenosis localizada o difusa de venas pulmonares. Si existe hipertensión pulmonar sin defectos residuales saldría de protocolo.

- Clase I: eco-Doppler. Reintervención.
- Clase IIa: radiografía de tórax. ECG. Eco transesofágico. Cateterismo cardíaco. Angiografía.
- Clase IIb: resonancia nuclear magnética.
- Clase III: angioplastia de venas pulmonares.

La angioplastia de venas pulmonares con balón se ha demostrado ineficaz³⁶.

TRONCO ARTERIAL COMÚN

Se caracteriza por originarse en el corazón un único vaso arterial que acabala el septo sobre un defecto interventricular amplio, por mal alineamiento. En ese único vaso se originan las circulaciones sistémica, pulmonar y coronaria. No existe arteria pulmonar, permeable o no, conectada con el corazón. El grado de acabalgamiento es variable, pero en general es de alrededor del 50% y, cuando predomina la conexión con uno de los ventrículos, suele ser con el derecho³⁷⁻³⁹. Su prevalencia es alrededor del 1 al 2% de las cardiopatías congénitas^{37,40,41}.

Las ramas pulmonares se originan en general en el tronco, a corta distancia de su válvula. Para la clasificación anatómica se utilizan cuatro tipos³⁸.

- Tipo I: vaso corto que nace de la cara posteroizquierda de la raíz truncal y que da origen a ambas ramas (60% del total).
- Tipo II: las ramas tienen un origen independiente, pero próximo y a la misma altura de la cara posterior truncal, con la izquierda anterior y ligeramente superior respecto a la derecha (30% del total).
- Tipo III: las ramas pulmonares nacen a alturas diferentes a cada lado del tronco.
- Tipo IV: con ramas pulmonares originadas desde ductus y/o aorta descendente a través de colaterales sistémicas (este tipo se incluye en la actualidad en las atresias pulmonares con comunicación interventricular).

En ocasiones, una de las ramas pulmonares está ausente, habitualmente la coincidente con el lado del arco aórtico, y nace del ductus correspondiente. Es infrecuente la presencia de estenosis de una o ambas ramas^{37,38}.

El arco aórtico es derecho en alrededor del 30% de los casos, y está interrumpido en el 11%. Son frecuentes las anomalías de las arterias coronarias^{39,40,41}.

Son asimismo frecuentes las anomalías extracardíacas (30%) y la principal asociación es con el síndrome de Di George^{37,41}.

Consideraremos:

1. Grupo A. Tronco arterial común
 - Subgrupo A1. Simple.
 - Subgrupo A2. Complicado (asociado a interrupción de arco aórtico, disfunción severa de la válvula truncal, anomalías coronarias mayores o alteraciones graves de ramas pulmonares por hipoplasia o imposible confluencia).
2. Grupo B. Tronco arterial común sometido a corrección quirúrgica.
 - Subgrupo B1. Efectiva.
 - Subgrupo B2. Inefectiva.

Grupo A. Tronco arterial común

Subgrupo A1. Simple

Manejo inicial $t = 0$

- Clase I: eco-Doppler. Radiografía de tórax. Tratamiento médico. Cirugía correctora.
- Clase IIa: cateterismo cardíaco. Angiografía.
- Clase IIb: ECG.
- Clase III: cerclaje arteria/arterias pulmonares.

El estudio eco-Doppler sirve para el diagnóstico diferencial con cardiopatías que pueden tener presentación similar (ventana aortopulmonar, origen aórtico de una arteria pulmonar) para el diagnóstico positivo con toda la información anatómica y de muchos datos funcionales^{37,38-40}. El estudio debe comprender: anatomía intracardíaca; tamaño y función ventricular; origen y distribución de ambas arterias pulmonares y presencia de estenosis; anatomía del arco aórtico y su integridad; origen y distribución de las arterias coronarias, así como la relación de sus ostium con el origen de arterias pulmonares y válvula truncal, y descartar defectos asociados.

En la radiografía de tórax, la presencia de cardiomegalia, vascularización aumentada y arco aórtico derecho tiene alta significación diagnóstica^{37,39,40}.

El tratamiento médico consiste en las medidas anti-congestivas habituales. La supervivencia con él es muy baja, alrededor del 20% al año de vida. Debe plantearse la cirugía precoz, dadas además las dificultades nutritivas y de ganancia ponderal que presentan los pacientes³⁸⁻⁴². Ese momento quirúrgico vendrá dado por la situación clínica, no debe retrasarse más allá de los 3 meses de edad por el elevado riesgo de enfermedad vascular pulmonar^{32,38,42-44} y consistirá en el cierre de la comunicación interventricular e implantación de tubo valvulado u homoinjerto entre el ventrículo derecho y la confluencia de ramas pulmonares⁴²⁻⁴⁵.

Subgrupo A2. Complicado

Se consideran los truncus asociados a interrupción de arco aórtico, disfunción severa de la válvula truncal, anomalías coronarias mayores o alteraciones graves de ramas pulmonares por hipoplasia o imposibilidad de confluencia.

Este grupo no es protocolizable pero evidentemente son clase I los medios diagnósticos como la radiografía de tórax, el eco-Doppler y el cateterismo cardíaco, y así como el tratamiento médico y quirúrgico, si son posibles. La patología de la válvula truncal puede paliarse en el momento de la intervención, pero los resultados no son satisfactorios a causa de la notable displasia valvular, siendo frecuente la necesidad de su recambio^{32,42,43,46,47}. Algunos pacientes sin enfermedad vascular pulmonar son tributarios de trasplante cardíaco³².

Grupo B. Tronco arterial común sometido a corrección quirúrgica

Subgrupo B1. Efectiva

Corrección t = 0. Postoperatorio resuelto. Sin lesiones residuales significativas.

Seguimiento t = 0 + n1 mes + n3 meses + n6 meses:

- Clase I: eco-Doppler. Radiografía de tórax. Antiagregación. Anticoagulación (prótesis mecánicas).
- Clase IIa: ECG. Holter. Ergometría.
- Clase IIb: eco transesofágico.
- Clase III: cateterismo cardíaco. Angiografía.

Debe vigilarse fundamentalmente el deterioro del homoinjerto, conducto valvulado o prótesis implantada. Si apareciesen problemas de este tipo, pasarían al subgrupo B2. Las posibles arritmias saldrían de protocolo.

Subgrupo B2. Inefectiva

Corrección t = 0. Postoperatorio resuelto. Cortocircuito izquierda-derecha significativo. Obstrucción del conducto valvulado, del homoinjerto o de las ramas pulmonares con presión en el ventrículo derecho superior al 75% de la presión sistémica^{40,48,49}. Desarrollo de disfunción severa de la válvula truncal o protésica⁴⁶⁻⁴⁸.

Este subgrupo no es protocolizable. Sería clase I el empleo de medios diagnósticos, incluido el cateterismo cardíaco. Asimismo serían de esta clase la angioplastia transluminal, el recambio del homoinjerto o conducto valvulado y la implantación o el recambio de prótesis valvulares.

D-TRANSPOSICIÓN DE LAS GRANDES ARTERIAS

Su alteración anatomopatológica fundamental es la presencia de una discordancia ventriculoarterial. Su frecuencia es el 5% del total de las cardiopatías congénitas⁵⁰.

Se considerarán las siguientes situaciones:

- Grupo A. D-transposición de las grandes arterias sin estenosis pulmonar, con o sin comunicación interventricular (CIV).

- Subgrupo A1. Sin CIV o con CIV pequeña.

CIV pequeña es aquella que, por su tamaño, ofrece resistencia al flujo a su través y a la transmisión de presiones, por lo que no mantiene un tamaño ni una función ventricular izquierda adecuados para la corrección anatómica.

• Subgrupo A11. Neonato con peso superior a 2,5 kg de peso.

• Subgrupo A12. Neonato con peso inferior a 2,5 kg de peso.

Se establecen estos dos grupos según el peso de forma aleatoria; la indicación de corrección anatómica dependerá de la experiencia y de los resultados de cada grupo cardioquirúrgico. Se supone que la corrección anatómica en los de menor peso será efectuada por encima del mes de edad o de 4 a 5 kg de peso, momento en el que la involución del ventrículo izquierdo, sometido a presión pulmonar, no será adecuada para la corrección anatómica, por lo que será necesaria alguna medida específica.

- Subgrupo A2. Con CIV significativa.

• Subgrupo A21. Con CIV abordable quirúrgicamente.

• Subgrupo A22. Con CIV «no abordable quirúrgicamente».

Se entiende por CIV abordable quirúrgicamente aquella que tiene un tamaño suficiente para generar una presión en el ventrículo izquierdo superior a la que le correspondería en función exclusivamente de las resistencias pulmonares normales y que, por su localización, permite su cierre quirúrgico durante la corrección anatómica con un riesgo aceptable.

Se consideran «no abordables quirúrgicamente», al menos con pocos kilos de peso por alto riesgo quirúrgico, las CIV musculares muy amplias o las múltiples en la región distal del tabique interventricular.

2. Grupo B. D-transposición de las grandes arterias con estenosis pulmonar, con o sin comunicación CIV.

- Subgrupo B1. Sin CIV.

- Subgrupo B2. Con CIV.

El eco-Doppler permite reconocer la anatomía de la lesión, la presencia/ausencia de discordancia ventriculoarterial; una o varias comunicaciones interventriculares, su tamaño y repercusión; el foramen oval permeable, su tamaño y repercusión; la presencia de ductus arterioso, su presencia y repercusión; la estenosis pulmonar y su grado de severidad; la existencia de otras lesiones asociadas (saldrían de protocolo); el tipo de distribución coronaria⁵¹ y el alineamiento de las sigmoideas aórtica y pulmonar; el tamaño y la función ventricular izquierda, y los diámetros arteriales aórtico y pulmonar⁵².

El ECG y la radiografía de tórax no son de utilidad diagnóstica, pero deben ser efectuados, al menos, para servir en el control evolutivo.

Grupo A. D-transposición de las grandes arterias sin estenosis pulmonar con o sin comunicación interventricular

Subgrupo A1. Sin comunicación interventricular o con comunicación interventricular pequeña

Subgrupo A11. Peso superior a 2,5 kg.

Manejo inicial $t = 0$:

- Clase I: eco-Doppler. Prostaglandinas (PGE-1). Corrección anatómica antes del mes de vida y preferentemente en la primera o segunda semanas de edad.
- Clase IIa: radiografía de tórax. Atrioseptostomía de Rashkind.
- Clase IIb: ECG.
- Clase III: cateterismo cardíaco. Angiografía. Corrección fisiológica.

La administración de PGE-1 se inicia con 0,05 $\mu\text{g}/\text{kg}/\text{min}$ con un máximo de 0,2 $\mu\text{g}/\text{kg}/\text{min}$. Se tiende a alcanzar la dosis más baja que permita la permeabilidad del ductus con tendencia al cierre espontáneo.

La septostomía auricular con balón es necesaria en los casos de foramen oval restrictivo (diámetro menor del 50% del tamaño del septo, flujo turbulento o velocidad pico a su través mayor de 2 m/s) y en los que la permeabilidad del ductus no consigue una situación de mezcla aceptable (PaO_2 superior a 25 mmHg o saturación superior al 70%) o en situación de ductus cerrado a pesar de administrar dosis altas de PGE-1. Debe efectuarse en la unidad de cuidados intensivos neonatales con control ecocardiográfico⁵³. En las situaciones referidas más adelante, será clase I.

El cateterismo cardíaco y la angiografía se consideran innecesarios y peligrosos. El acto quirúrgico determina la imposibilidad de translocación coronaria en la corrección anatómica. La corrección fisiológica se llevará a cabo tan sólo cuando la anatómica sea imposible técnicamente^{54,55}.

Subgrupo A12. Peso inferior a 2,5 kg.

Manejo inicial $t = 0$:

- Clase I: eco-Doppler. PGE-1. Atrioseptostomía de Rashkind.
- Clase IIa: corrección anatómica y ECMO si la función ventricular izquierda no es válida. Cerclaje de la arteria pulmonar más fístula sistemicopulmonar y corrección anatómica por encima de 4,5 kg.
- Clase III: corrección fisiológica.

La atrioseptostomía de Rashkind suele permitir saturaciones adecuadas en la espera hasta alcanzar el peso adecuado.

En el tiempo de espera el ventrículo izquierdo puede perder su capacidad de adaptación para mantener la circulación sistémica. Puede optarse por la corrección anatómica y la salida extracorpórea en ECMO hasta que el ventrículo recupere su funcionalidad (sin importar el peso) o por cerclaje pulmonar y fístula para evitar la hipoxemia y la corrección anatómica sobre los 4,5 kg. Estas técnicas dependerán de la experiencia de cada grupo. La corrección fisiológica es efectuada por algunos grupos, pero debe ser desaconsejada.

Subgrupo A2. Con comunicación interventricular significativa

Subgrupo A21. Comunicación interventricular abordable quirúrgicamente.

Manejo inicial $t = 0$:

- Clase I: eco-Doppler. Corrección anatómica a 1-2 meses.
- Clase IIa: radiografía de tórax.
- Clase IIb: ECG. Cateterismo cardíaco. Angiografía.
- Clase III: corrección fisiológica más cierre de la CIV.

Subgrupo A22. Comunicación interventricular «no abordable quirúrgicamente».

Este subgrupo no es protocolizable, salvo que debe efectuarse cerclaje de la arteria pulmonar como clase I. El resto de las actuaciones es absolutamente individualizado.

Grupo B. D-transposición de las grandes arterias con estenosis pulmonar sin o con comunicación interventricular

Subgrupo B1. Sin comunicación interventricular

Manejo inicial $t = 0$:

- Clase I: eco-Doppler. PGE1. Atrioseptostomía de Rashkind. Fístula sistemicopulmonar en los menores de 6 meses. Corrección fisiológica y solución de la estenosis pulmonar en mayores de 6 meses.
- Clase IIa: radiografía de tórax. Cateterismo cardíaco. Angiografía.
- Clase IIb: ECG.
- Clase III: corrección anatómica. Múltiples fístulas sistemicopulmonares.

En este tipo de situación se producen grados de hipoxia muy importantes, por lo que está indicada siempre la atrioseptostomía⁵⁶⁻⁵⁸.

Con hipoxia severa y edad menor de 6 meses, la indicación es de fístula sistemicopulmonar.

La presencia de una estenosis pulmonar invalida las posibilidades de una corrección anatómica, ya que tras la neoconexión de las grandes arterias se crearía un pa-

ciente sin discordancia ventriculoarterial pero con una estenosis aórtica⁵⁹. La corrección fisiológica y solución de la estenosis pulmonar (valvulotomía, homoinjerto, conducto valvulado) se realiza por encima de los 6 meses de edad⁵⁶.

Subgrupo B2. Con comunicación interventricular:

- Clase I: eco-Doppler. Fístula sistemicopulmonar en menores de un año. Corrección intraventricular más homoinjerto pulmonar en los mayores de un año.
- Clase IIa: radiografía de tórax. Atrioseptostomía de Rashkind. Cateterismo cardíaco. Angiografía.
- Clase IIb: ECG.
- Clase III: corrección anatómica. Corrección fisiológica.

La fístula sistemicopulmonar debe realizarse en los pacientes menores de un año, pues la corrección intraventricular con homoinjerto pulmonar es una cirugía compleja de alto riesgo, que debe realizarse por encima del año de edad. El ventrículo izquierdo se comunica con la aorta y el ventrículo derecho establece su continuidad con el tronco y arterias pulmonares a través de un homoinjerto⁵⁸.

Seguimiento de la corrección anatómica de la D-transposición de las grandes arterias

Subgrupo 1. Efectiva

Corrección $t = 0$. Postoperatorio superado. Sin lesiones residuales.

Seguimiento $t = 0 + n3 \text{ meses} + n6 \text{ meses} + n1 \text{ año (hasta 10 años)} + n2 \text{ años}$:

- Clase I: eco-Doppler. ECG. Ejercicio no extenuante.
- Clase IIa: radiografía de tórax (primer control).
- Clase IIb: tomografía computarizada de emisión de fotones (SPECT) cardíaca. Holter. Resonancia nuclear magnética. Ergometría. Gammagrafía pulmonar. Cateterismo cardíaco. Coronariografía.

Las exploraciones que se citan se efectuarán en algún momento de la evolución a medio y largo plazo. Por ejemplo, la coronarografía a los 5 años de la cirugía.

Subgrupo 2. Inefectiva

Corrección $t = 0$. Postoperatorio superado. Comunicación interauricular residual. Estenosis supra-ventricular pulmonar. Estenosis pulmonares periféricas. Insuficiencia aórtica. Estenosis supra-ventricular aórtica. Problemas coronarios.

Este grupo no es protocolizable y deben abordarse las posibilidades de tratamiento de manera individualizada y en función de cada una de las secuelas.

VENTRÍCULO DERECHO DE DOBLE SALIDA

La doble salida del ventrículo derecho se caracteriza por presentar una conexión anómala ventriculoarterial, de modo que ambas arterias, o una de ellas más el 50% de la otra, se hallan conectadas al ventrículo derecho. El ventrículo izquierdo se vacía a través de una CIV. Los hechos anatómicos con repercusión clínica y de estrategia quirúrgica son la relación de la CIV con las arterias (relacionada preferentemente con la aorta, con la pulmonar, con ambas o no relacionada) y la existencia de estenosis pulmonar.

Manejo inicial $t = 0$:

- Clase I: eco-Doppler.
- Clase IIa: radiografía de tórax. Cateterismo cardíaco.
- Clase IIb: ECG. Resonancia nuclear magnética. Eco transesofágico.

El eco-Doppler permite reconocer la doble salida del ventrículo derecho, la presencia y localización de la CIV, la relación de ésta con las salidas arteriales, la existencia de estenosis pulmonar y de otras lesiones asociadas.

La radiografía de tórax no es diagnóstica, pero sirve para establecer criterios previos a la eco-Doppler de plétora, isquemia y para control.

El cateterismo cardíaco no es estrictamente necesario, aunque la sospecha de anomalías en las arterias pulmonares o de hipertensión arterial pulmonar no reactiva lo hacen aconsejable, al igual que si la información del eco no es absolutamente diagnóstica.

Las arterias pulmonares distales y algún otro dato diagnóstico pueden ser examinados con resonancia nuclear magnética, del mismo modo que el eco transesofágico puede matizar algunas situaciones.

La actitud terapéutica, que debe ser individualizada y, por tanto, no protocolizable, se resume en el diagrama de la figura 1.

Ventrículo derecho de doble salida: aspectos relevantes del diagrama

Comunicación interventricular relacionada con la aorta

La aorta se encuentra conectada con el ventrículo derecho o bien lo está más del 50% de la misma. En ausencia de estenosis pulmonar, la situación hemodinámica y clínica es similar a la de la CIV aislada, lo mismo que su tratamiento, que consiste en el cierre de la CIV con un parche más o menos oblicuo según el grado de desplazamiento aórtico (clase I).

En función de la experiencia y de los resultados quirúrgicos, si el peso es inferior a 2,5 kg y existe insuficiencia cardíaca no controlable médicamente, es aconsejable la realización de un cerclaje de la arteria

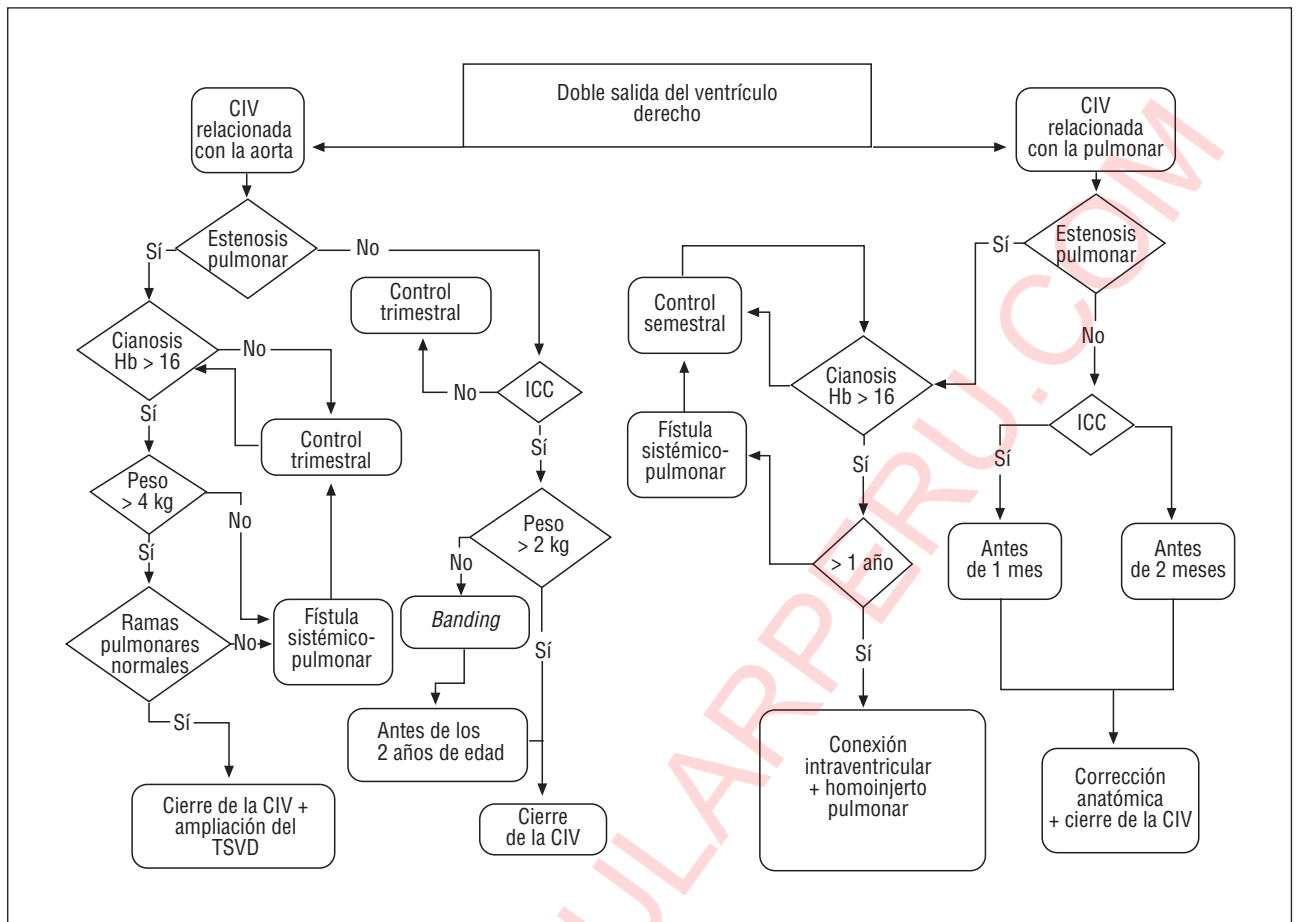


Fig. 1. CIV: comunicación interventricular; ICC: insuficiencia cardíaca congestiva; TSVD: tracto de salida del ventrículo derecho.

pulmonar con cirugía definitiva antes de los 2 años de edad (clases I-IIa).

La presencia de una estenosis pulmonar frena el flujo hacia esa arteria y, si es importante, produce un cortocircuito venoarterial, dándose una circunstancia similar a la de la tetralogía de Fallot. Su tratamiento quirúrgico reparador consiste en el cierre de la CIV y en la ampliación del tracto de salida del ventrículo derecho.

En función de la experiencia y de los resultados quirúrgicos, si el peso es inferior a 4 kg deberá realizarse una fístula sistemicopulmonar. La hipoplasia de las ramas pulmonares puede aconsejar la cirugía paliativa previa a la corrección definitiva (clases I-IIa)⁶⁰.

Comunicación interventricular relacionada con la arteria pulmonar

Habitualmente las arterias adoptan una situación espacial de D-transposición de las grandes arterias.

En ausencia de estenosis pulmonar, el comportamiento hemodinámico es similar al de la transposición de las grandes arterias con CIV, con escasa cianosis y tendencia a la insuficiencia cardíaca por hiperflujo.

El tratamiento de elección es el cierre de la CIV (se crea transposición de las grandes arterias) y la corrección anatómica (clase I)⁶¹.

La presencia de una estenosis pulmonar, según su grado, impide la insuficiencia cardíaca o genera una hipoxia importante.

El tratamiento consiste en conectar el ventrículo izquierdo a la aorta intraventricularmente mediante un amplio parche que obstruye el flujo pulmonar, por lo que debe conectarse el ventrículo derecho al tronco pulmonar (clase I).

Los controles postoperatorios deben ser individualizados, podrían asemejarse a CIV, tetralogía de Fallot o tronco arterial común que se describen en estas guías.

COARTACIÓN DE AORTA

La definición clásica es la de un estrechamiento o constricción de un segmento aórtico en la aorta torácica proximal, de mayor o menor longitud, distal al origen de la subclavia izquierda. Representa entre el 6 y el 8% de las cardiopatías congénitas. No trataremos de la coartación aórtica asociada a otras malformaciones significativas.

La fisiopatología de la coartación que se inicia clínicamente en el período neonatal es resultado de una obstrucción aórtica brusca y severa y, por tanto, del flujo sistémico, lo que da lugar a fallo ventricular con insuficiencia cardíaca moderada o severa.

Se analizan:

1. Grupo A. Coartación de aorta neonatal.
2. Grupo B. Coartación de aorta neonatal corregida quirúrgicamente.
 - Subgrupo B1. Efectiva.
 - Subgrupo B2. Inefectiva.

Grupo A. Coartación de la aorta neonatal

Manejo inicial t = 0:

- Clase I: eco-Doppler. Administración de prostaglandinas. Tratamiento médico. Cirugía.
- Clase IIa: radiografía de tórax. Resonancia nuclear magnética.
- Clase IIb: ECG. Cateterismo cardíaco. Angiografía. Angioplastia transluminal. Tomografía axial computarizada (TAC) helicoidal.
- Clase III: tratamiento médico y retraso de la intervención a largo plazo. *Stent* primario.

El eco-Doppler permite visualizar la zona de coartación, el tamaño del arco y el istmo aórtico, la permeabilidad ductal y la funcionalidad del ventrículo izquierdo, estimar la presión pulmonar y eliminar defectos asociados. En casos de ductus cerrado, hay un aumento patológico de la velocidad en la zona coartada, con diferencia de presión tanto en sístole como en diástole. Si el ductus está abierto y no es restrictivo, no se visualiza dicho gradiente.

Sospechada o diagnosticada, se administraran prostaglandinas en perfusión continua, incluso con bolo previo. En situaciones de shock y disfunción miocárdica, se requerirán inotrópicos, diuréticos, ventilación mecánica y corrección de las alteraciones consecuencia del fallo multisistémico.

El tratamiento de elección es el quirúrgico, con distintas técnicas.

El cateterismo cardíaco y la angiografía sólo se utilizan cuando existen dudas diagnósticas.

La angioplastia de la coartación aórtica nativa, y más en el recién nacido, es motivo de controversia, pues se producen aneurismas (2-20%), cuya incidencia es variable dependiendo de los grupos que la practican, y recoartaciones (31%) a medio plazo^{62,63}. Algunos grupos la indican como primer procedimiento⁶³. Existen factores que pueden ser determinantes de los malos resultados de la dilatación relacionados con los diámetros del istmo aórtico y del segmento coartado⁶². Los resultados comparativos entre cirugía y angioplastia ya han sido analizados⁶⁴. Este grupo se sale de protocolo en cuanto a los resultados. Se considera una

técnica paliativa y consigue retrasar la cirugía hasta los 6-12 meses de edad.

Grupo B. Coartación de la aorta neonatal sometida a cirugía correctora

Subgrupo B1. Efectiva

Corrección t = 0. Posprocedimiento superado. Gradiente transzona quirúrgica por eco-Doppler menor de 36 mmHg, sólo en sístole. Presión arterial normal.

Seguimiento t = 0 + n1 mes + n3 meses + n6 meses + n1 año + n3 años:

- Clase I: eco-Doppler. Radiografía de tórax. Ergometría. Holter de presión.
- Clase IIa: ECG.
- Clase IIb: resonancia nuclear magnética. TAC helicoidal.
- Clase III: cateterismo cardíaco. Angiografía. Angioplastia.

Algunos de estos procedimientos como la ergometría, el Holter de presión o la resonancia nuclear magnética, se efectuarán, en alguna ocasión, en revisiones tardías. La radiografía de tórax se efectuará en las primeras revisiones.

Subgrupo B2. Inefectiva

Corrección t = 0. Posprocedimiento superado. Paciente recoartado (gradiente mayor de 36 mmHg con extensión diastólica). Hipertensión.

- Clase I: eco-Doppler. Radiografía de tórax. Angioplastia transluminal.
- Clase IIa: resonancia nuclear magnética.
- Clase IIb: ECG. TAC helicoidal.
- Clase III: cateterismo cardíaco. Angiografía.

La angioplastia se recomienda efectuarla al menos 3 meses después de la cirugía.

SÍNDROME DE HIPOPLASIA DEL VENTRÍCULO IZQUIERDO

Es el término usado para describir un espectro de cardiopatías congénitas que engloban varios grados de hipodesarrollo de estructuras del lado izquierdo del corazón⁶⁵. Supone el 7,5% de las cardiopatías congénitas y es responsable del 25% de las muertes de causa cardíaca durante las primeras semanas de vida⁶⁶.

Las características anatómicas incluyen: hipodesarrollo del ventrículo izquierdo con severa hipoplasia o atresia de las válvulas mitral y aórtica; la aorta ascendente suele ser muy hipoplásica, con frecuente asociación de coartación de aorta; ductus arterioso presente e imprescindible; ventrículo derecho, válvula y tronco

pulmonar dilatados, y existe un foramen oval o comunicación interauricular.

La fisiopatología de este síndrome es el de un ventrículo único con flujo sistémico dependiente del ductus.

Consideraremos:

1. Grupo A. Síndrome de hipoplasia de ventrículo izquierdo.

2. Grupo B. Síndrome de hipoplasia de ventrículo izquierdo operado.

– Subgrupo B1. Con intervención de Norwood I adecuada.

– Subgrupo B2. Con intervención de Norwood I no adecuada.

– Subgrupo B3. Con trasplante cardíaco.

Grupo A. Síndrome de hipoplasia del ventrículo izquierdo

Manejo inicial t = 0:

– Clase I: eco-Doppler. Administración de prostaglandinas. Tratamiento médico. Intervención de Norwood I antes de los 15 días de vida. Trasplante cardíaco.

– Clase IIa: radiografía de tórax. *Stent* ductal como puente al trasplante. Cirugía paliativa tipo Van Praagh.

– Clase IIb: ECG. Cateterismo cardíaco. Angiografía. Atrioseptostomía de Rashkind.

– Clase III: intervención de Norwood I si la insuficiencia tricúspide es de moderada a severa. Trasplante cardíaco si existen malformaciones extracardíacas mayores.

El eco-Doppler suele proporcionar todos los datos anatómicos y funcionales necesarios para el tratamiento.

El síndrome de hipoplasia de ventrículo izquierdo ha dejado de ser una cardiopatía sin opciones terapéuticas. La intervención de Norwood⁶⁷ es una cirugía en tres estadios. El I consiste en la reconstrucción de una neoaorta usando el tronco pulmonar proximal y la aorta ascendente (el flujo sanguíneo es eyectado desde el ventrículo derecho a la neoaorta); el extremo distal de la arteria pulmonar se cierra con un parche; se amplía la comunicación interauricular y se aporta el flujo sanguíneo pulmonar mediante una fístula sistemicopulmonar desde el tronco innominado a la arteria pulmonar derecha de un diámetro de 3 o 3,5 mm. Debe efectuarse antes de los 15 días de vida para preservar el pulmón del eventual hiperaflujo y del posible desarrollo de enfermedad vascular pulmonar.

El trasplante cardíaco es la otra opción de tratamiento. Su principal limitación es la escasez de donantes, con largos tiempos de espera, con deterioro clínico y con desarrollo de enfermedad vascular pulmonar si es demasiado prolongada⁶⁸⁻⁷⁰.

La decisión por uno u otro tipo de cirugía está en función de los resultados de cada grupo. Sólo los pacientes con insuficiencia tricúspide de moderada a se-

vera son, de entrada, candidatos exclusivos a trasplante.

El *stent* ductal como puente hacia el trasplante no se utiliza de forma profiláctica para evitar su cierre y suspender la administración de prostaglandinas. Debe reservarse para los casos en que dicho fármaco se hace inefectivo y se producen episodios de cierre.

La cirugía paliativa tipo Van Praagh también se usa como puente hacia el trasplante y consiste en la inserción de una prótesis vascular desde el tronco de la arteria pulmonar hasta la aorta descendente, ligadura de ductus y cerclaje de la arteria pulmonar distal a la salida del conducto. Esta terapéutica puede prevenir la enfermedad vascular pulmonar y permite interrumpir la administración de prostaglandinas. Se aconseja que se realice antes del mes de edad⁷¹.

El cateterismo cardíaco diagnóstico sólo se utilizará en casos de inadecuada información del arco aórtico por eco-Doppler.

La atrioseptostomía de Rashkind se empleará en casos de foramen oval restrictivo que no proporcione QP/QS adecuado. La tendencia es evitarla para disminuir el riesgo de hiperaflujo pulmonar.

La intervención de Norwood I está contraindicada en los casos de insuficiencia tricúspide de moderada a severa, y el trasplante cardíaco lo está si existen malformaciones extracardíacas mayores.

Grupo B. Síndrome de hipoplasia del ventrículo izquierdo operado

Subgrupo B1. Con intervención de Norwood I adecuada

Corrección t = 0. Posprocedimiento superado. Hemodinámicamente estable. Saturación percutánea de O₂ alrededor del 75 al 80%.

Seguimiento t = 0 + n1 mes hasta 6 meses:

– Clase I: eco-Doppler. Cateterismo cardíaco. Intervención de Glenn bidireccional a los 6 meses (Norwood II).

– Clase IIa: radiografía de tórax.

– Clase IIb: ECG. Gammagrafía pulmonar. Resonancia nuclear magnética.

– Clase III: trasplante cardíaco.

Es obligado el cateterismo cardíaco para definir perfectamente el árbol arterial pulmonar y su presión. El Glenn bidireccional se aconseja a los 6 meses de vida. El Norwood III (completar Fontan) se aconseja efectuarlo hacia los 24 meses de edad.

Subgrupo B2. Con intervención de Norwood I no adecuada

Corrección t = 0. Posprocedimiento superado. Fallo ventricular derecho, con mínima cianosis, dilatación ventricular derecha (obstrucción distal del arco aórtico

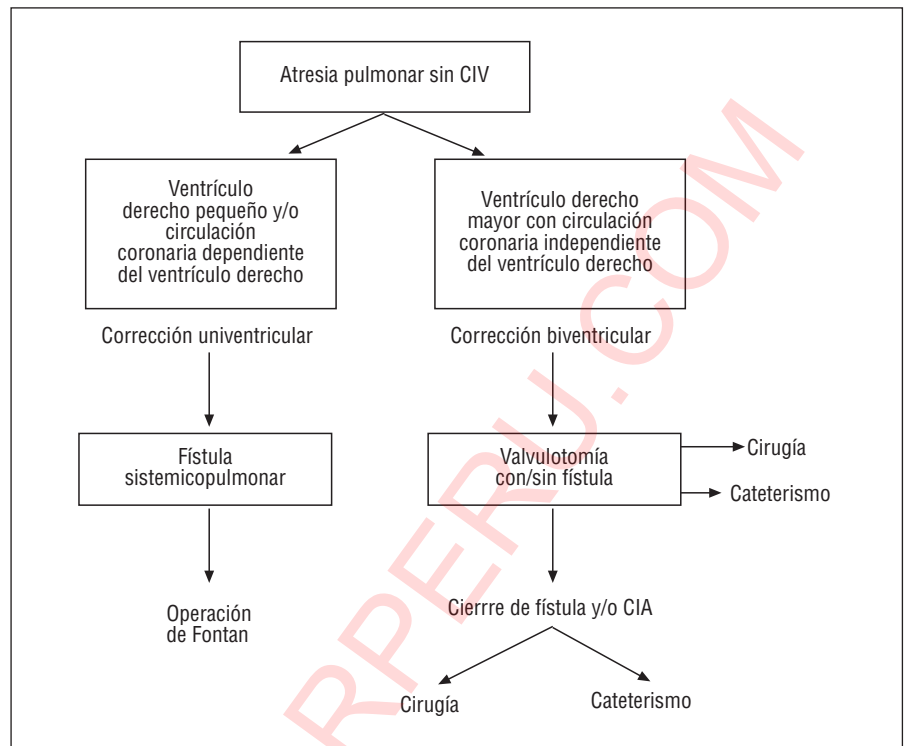


Fig. 2. CIA: comunicación interauricular; CIV: comunicación interventricular.

que condiciona hiperflujo pulmonar y sobrecarga de volumen y presión ventricular). Hipoxemia importante (fístula inadecuada, hipertensión pulmonar).

Este grupo no se considera protocolizable por ser actuaciones individualizadas. Serían clase I el cateterismo cardíaco y la angioplastia aórtica en el supuesto de fallo ventricular derecho por obstrucción, o adelantar la intervención de Glenn bidireccional si existe hipoxemia y también con cateterismo previo. Sería clase IIb establecer una nueva fístula si hay hipoxemia.

Subgrupo B3. Con trasplante cardíaco

Corrección t = 0. Posprocedimiento superado. Sin lesiones residuales.

Pasaría a seguimiento según el protocolo de paciente trasplantado. Las biopsias endomiocárdicas serían clase III en menores de los 2 años de edad.

ATRESIA PULMONAR CON SEPTUM INTERVENTRICULAR ÍNTEGRO

Defecto cardíaco caracterizado por una obstrucción completa en el tracto de salida del ventrículo derecho debido a atresia de la válvula pulmonar. Representa el 0,7% del total de cardiopatías congénitas.

Morfológicamente⁷² presentan: ventrículo derecho hipodesarrollado, con grado de hipoplasia muy variable, desde bastante bien desarrollado en sus tres porciones hasta muy hipoplásico y sin apenas cavidad;

válvula pulmonar atrésica con morfología variable desde bien formada y con fusión comisural hasta muy hipodesarrollada; el tronco y las ramas pulmonares suelen ser de buen calibre; válvula tricúspide hipoplásica en grado variable, con ciertos grados de estenosis e insuficiencia (su tamaño se correlaciona con el del ventrículo derecho); aurícula derecha dilatada y existe un foramen oval permeable o una comunicación interauricular; ductus arterioso permeable y anomalías coronarias frecuentes (estenosis, fístulas o sinusoides). Los casos con hipoplasia del árbol pulmonar (raros) se excluyen de este grupo.

La fisiopatología es la de un ventrículo único con flujo sanguíneo pulmonar dependiente de un ductus⁷³.

Manejo inicial t = 0:

- Clase I: eco-Doppler. Administración de prostaglandinas. Cateterismo cardíaco.
- Clase IIa: radiografía de tórax. ECG. Atrioseptostomía de Rashkind.

El eco-Doppler proporciona el diagnóstico e inmediatamente debe iniciarse perfusión continua de prostaglandinas.

Se recomienda en todos los pacientes la práctica de cateterismo cardíaco para valorar la circulación coronaria⁷³.

La atrioseptostomía de Rashkind está indicada en casos de foramen oval restrictivo.

Tras el diagnóstico pueden establecerse dos grupos:

1. Grupo A. Pacientes con ventrículo derecho muy hipodesarrollado y/o circulación coronaria dependiente del ventrículo derecho.

2. Grupo B. Pacientes con ventrículo derecho mejor desarrollado (con sus tres componentes), con circulación no dependiente del ventrículo derecho.

Las actuaciones terapéuticas, no protocolizables, se representan en el diagrama de la figura 2.

Atresia pulmonar con septum íntegro: aspectos relevantes del diagrama

En el grupo A no es posible la apertura de la válvula pulmonar, bien por ventrículo muy hipoplásico o porque la descompresión del ventrículo derecho llevaría a infarto de miocardio y disfunción ventricular. Sólo será posible una corrección univentricular tipo Fontan. Hasta el momento de esa corrección, se necesitará asegurar un flujo pulmonar adecuado, por lo que se creará un *shunt* o fístula sistemicopulmonar tipo Blalock Taussing modificado (clase I) y suspensión de las prostaglandinas.

En el grupo B es posible la corrección biventricular. Se llevará a cabo la apertura de la válvula pulmonar. Si la valoración del ventrículo derecho indica que no va a ser capaz de proporcionar un gasto pulmonar adecuado, se añadirá la creación de una fístula sistemicopulmonar y, si parece adecuado, se continuará la perfusión de prostaglandinas, que se irán retirando paulatinamente, valorándose entonces la creación de la fístula. Más adelante se realizará el cierre de la fístula y/o comunicación interauricular mediante cirugía o cateterismo intervencionista.

La valvulotomía se puede realizar mediante cirugía con o sin ampliación del anillo pulmonar (según el diámetro de éste) o bien mediante valvuloplastia con balón una vez perforada la válvula, siempre que esté bien formada, mediante catéter de radiofrecuencia o guía láser⁷⁴⁻⁷⁶.

El seguimiento de estos pacientes del grupo B a medio y largo plazo incluye: vigilar la funcionalidad del ventrículo derecho, disminución de su hipertrofia y evolución de la válvula tricúspide; funcionalidad de la válvula pulmonar, tamaño y dirección de flujo en la comunicación interauricular; funcionamiento de la fístula, y grado de saturación sistémica.

Todos estos datos no son protocolizables.

ABORDAJE NEONATAL DE CARDIOPATÍAS CONGÉNITAS TRIBUTARIAS DE CIRUGÍA CORRECTORA UNIVENTRICULAR

Existe un grupo heterogéneo de cardiopatías congénitas en las que es imposible la corrección anatómica biventricular, bien por la existencia de un solo ventrículo suficientemente desarrollado o por dificultades técnicas que imposibilitan la reparación. En estos pacientes la máxima aspiración es la realización de técni-

cas quirúrgicas semicorrectoras que, mediante la conexión del retorno venoso sistémico a la circulación pulmonar, eviten la hipoxemia derivada de la mezcla y eliminen la sobrecarga de volumen de la cámara ventricular. Estas metas se consiguen mediante intervenciones tipo Fontan (derivación atriopulmonar) o sus modificaciones (derivación cavopulmonar bidireccional o bicavo bipulmonar), que necesitan para su realización unas condiciones anatómicas y funcionales estrictas, por lo que las actuaciones en el período neonatal deben dirigirse a que éstas se cumplan en el momento de la intervención semicorrectora⁷⁷⁻⁷⁹.

Las cardiopatías incluidas en este grupo constituyen alrededor del 5 al 6% del total de las congénitas y son fundamentalmente: ventrículo único, atresias mitrales y tricúspide, el ventrículo izquierdo hipoplásico, algunas formas de atresia pulmonar con septo interventricular íntegro, canal auriculoventricular severamente desbalanceado, transposición de las grandes arterias con comunicación interventricular e hipoplasia ventricular derecha y otras como ciertas variedades de corazones cruzados, en dos pisos o con acabalgamiento de válvulas auriculoventriculares que, aun teniendo dos ventrículos, presentan grave riesgo técnicoquirúrgico para su corrección biventricular⁷⁷⁻⁷⁹.

Dado el gran número de variedades anatómicas, consideramos que estas cardiopatías no son protocolizables ni pre ni postoperatoriamente.

Fisiopatológicamente se distinguen dos situaciones:

1. Existencia o no y grado de obstrucción al flujo pulmonar.

2. Existencia o no y grado de obstrucción al flujo sistémico, con dos grupos:

- Grupo A. Flujo pulmonar disminuido.
- Grupo B. Flujo pulmonar aumentado.

La obstrucción puede localizarse en las zonas subvalvular, valvular o supra valvular, siendo mucho más frecuente en la arteria que nace de una cavidad ventricular hipoplásica, en cuyo caso se añade una nueva zona de estenosis potencial, que es la comunicación entre ésta y la cavidad principal.

Las formas con estenosis pulmonar tienden a la cianosis como manifestación clínica y no suelen asociarse a obstrucción del flujo sistémico. En ausencia de estenosis pulmonar, los pacientes tienden a presentar insuficiencia cardíaca precoz por hiperflujo pulmonar, tanto más por cuanto es frecuente que se acompañen de obstrucción al flujo sistémico en cualquier área, incluida la asociación coartación-interrupción del arco aórtico. Otros aspectos que matizan la situación hemodinámica son la disfunción de válvulas auriculoventriculares por estenosis e insuficiencia y las dificultades en la zona del septo interauricular en las atresias o estenosis de las mismas⁷⁷⁻⁷⁹.

Para el diagnóstico será clase I el eco-Doppler, que debe investigar, tras el análisis segmentario: los drena-

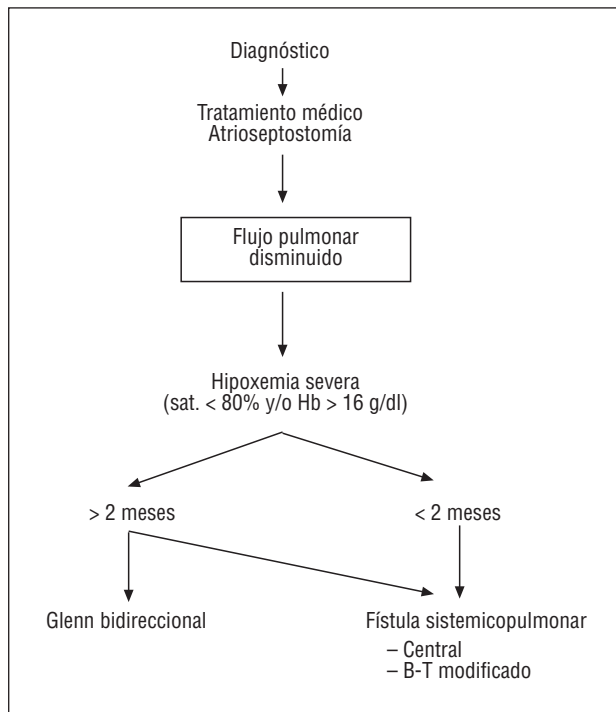


Fig. 3. B-T: Blalock-Taussing.

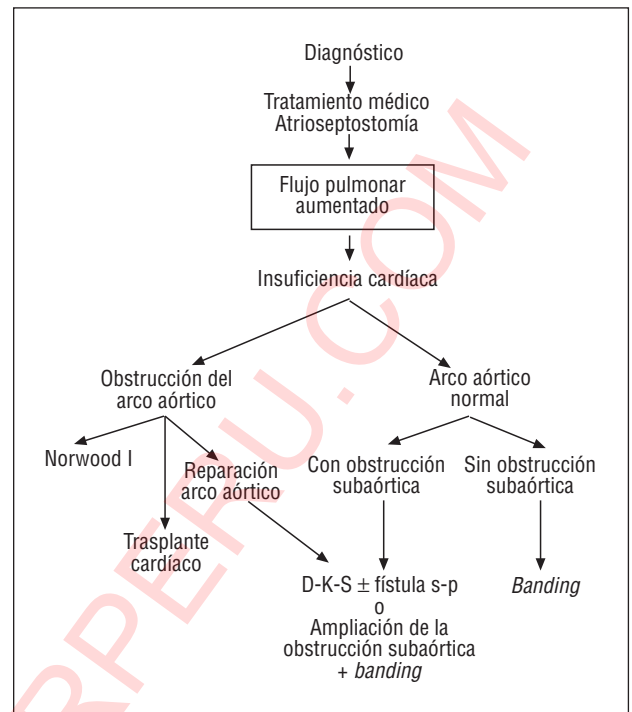


Fig. 4. D-K-S: Damus-Kaye-Stansel; s-p: sistemicopulmonar.

jes venosos sistémicos y pulmonares; el tamaño del defecto interauricular en presencia de estenosis o atresia de válvulas auriculoventriculares; la anatomía y función de las válvulas auriculoventriculares; la presencia o no de estenosis pulmonar y su localización; presión pulmonar y tamaño de ramas pulmonares; la presencia o no de estenosis aórtica y su localización; la posición del arco aórtico y su integridad; la posición y el tamaño de los troncos supraaórticos, y la presencia y el tamaño del ductus^{77,80,81}.

El estudio angiohemodinámico es clase I o IIa. No es imprescindible en el período neonatal, salvo si la ecocardiografía no define bien los aspectos fundamentales para una cirugía paliativa⁷⁷.

En la figura 3 se propone un esquema terapéutico en las cardiopatías congénitas para la corrección univentricular con flujo pulmonar disminuido.

Corrección univentricular con flujo pulmonar disminuido: aspectos relevantes del esquema

El tratamiento médico se refiere a la hipoxia. Deben administrarse prostaglandinas (clase I) para preservar la permeabilidad ductal.

En los pacientes con atresia o estenosis de válvulas auriculoventriculares hay que comprobar la presencia de un defecto interauricular de diámetro suficiente para asegurar un paso no restrictivo, igual que lo mencionado en la D-transposición de las grandes arterias, y en caso contrario debe procederse a la ampliación del mismo realizando atriopulmonostomía de Rashkind (clase I)^{77,78}.

Los pacientes con hipoxemia severa precisan intervenciones que incrementen el flujo pulmonar. Habitualmente se emplean fístulas sistemicopulmonares tipo Blalock-Taussing modificado o centrales^{77-79,82}. A partir de los 2 meses de edad puede usarse como alternativa la derivación cavopulmonar bidireccional (Glenn bidireccional)⁸³.

En la figura 4 se propone un esquema terapéutico en las cardiopatías congénitas para la corrección univentricular con flujo pulmonar aumentado.

Corrección univentricular con flujo pulmonar aumentado: aspectos relevantes del esquema

Tratamiento médico de la insuficiencia cardíaca. Administración de prostaglandinas en casos de estenosis aórtica, coartación o interrupción del arco aórtico para mantener la permeabilidad del ductus y mejorar el flujo a partir de la obstrucción⁷⁷.

La atriopulmonostomía de Rashkind tiene las mismas indicaciones que en el grupo anterior.

La paliación natural es el cerclaje quirúrgico de la arteria pulmonar^{77,78}. Este procedimiento plantea problemas en los pacientes con aorta que nace de un ventrículo hipoplásico, quienes cursan con frecuencia con obstrucción del arco aórtico (coartación o interrupción) y en los que el orificio de conexión entre la cavidad principal y la de salida (foramen bulboventricular) y la propia cámara de salida se hacen restrictivos tras el cerclaje, sobre todo si inicialmente no son amplios y/o se acompañan de patología del arco aórtico (clases I o IIa)⁸⁰.

Puede realizarse cerclaje de la arteria pulmonar si el arco aórtico es normal y el foramen bulboventricular es amplio (relación foramen-anillo aórtico mayor de 0,8 o área de foramen mayor de 2 cm²/m² de superficie corporal) (clases I o IIa)^{80,81,84,85}.

Cuando el arco aórtico es normal y hay obstrucción subaórtica, puede optarse entre la intervención de Dams-Kaye-Stansel (anastomosis terminolateral entre tronco pulmonar y aorta ascendente asociada a fístula sistemicopulmonar) (clase I) o la ampliación del foramen y la cámara de salida subaórtica acompañada de cerclaje (clases IIa o IIb)^{80,84-87}.

Los casos con obstrucción, tanto subaórtica como del arco, pueden paliarse con la realización de Norwood estadio I para el corazón izquierdo hipoplásico, o bien reparando el arco aórtico y actuando sobre la obstrucción subaórtica^{80,84-88}.

La mortalidad con los procedimientos paliativos neonatales es significativa y requiere un seguimiento cuidadoso controlando, sobre todo, la distorsión de las ramas pulmonares, el nivel de presión pulmonar, el funcionamiento insuficiente o excesivo de las fístulas sistemicopulmonares, la aparición de recoartación aórtica y el desarrollo de obstrucción subaórtica.

BIBLIOGRAFÍA

- Bonow RO, Carabello B, De Leon AC Jr, Edmunds LH Jr, Fedderly BJ, Free MD et al. ACC/AHA guidelines for the management of patients with valvular heart disease: executive summary. A report of the American College of Cardiology/American Heart Association Task Force on Practice Guidelines (Committee on Management of Patients with Valvular Heart Disease). *Circulation* 1998; 98: 1949-1984.
- Freed MD. Circulación fetal y de transición. En: Fyler DC, editor. *Nadas. Cardiología Pediátrica*. Madrid: Mosby España S.A., 1994; 149-164.
- Benson LW, Freedom RM. The transitional circulation. En: Freedom RM, Benson LN, Smallhorn JF, editores. *Neonatal heart disease*. Londres: Springer-Verlag, 1992; 149-164.
- Kulik JJ. Hipertensión pulmonar. En: Fyler DC, editor. *Cardiología pediátrica*. Madrid: Mosby España S.A., 1994; 83-100.
- Quero M, Pérez J, Burgueros M, Moreno F. *Cardiología neonatal*. En: Sánchez PA, editor. *Cardiología pediátrica. Clínica y cirugía*. Barcelona: Salvat S.A., 1986; 1066-1087.
- Fyler DC, Nadas AS. Historia, exploración física y pruebas de laboratorio. En: Fyler DC, editor. *Nadas. Cardiología pediátrica*. Madrid: Mosby España S.A., 1994; 101-116.
- Benson LN, Freedom RM. The clinical diagnostic approach in congenital heart disease. En: Freedom RM, Benson LN, Smallhorn JF, editores. *Neonatal Heart disease*. Londres: Springer-Verlag 1992; 165-176.
- Freed MD. Insuficiencia cardíaca congestiva. En: Fyler DC, editor. *Nadas. Cardiología Pediátrica*. Madrid: Mosby España S.A., 1994; 67-72.
- Nadas AS. Hipoxemia. En: Fyler DC, editor. *Nadas. Cardiología pediátrica*. Madrid: Mosby España S.A., 1994; 73-76.
- Izuka T, Freedom RM. Physical examination of the cardiovascular system of the neonate. En: Freedom RM, Benson LN, Smallhorn JF, editores. *Neonatal heart disease*. Londres: Springer-Verlag, 1992; 83-89.
- Cabrera A, Casaldáliga J, Castro MC, Maroto C. Indicaciones de la ecocardiografía Doppler en niños. En: Asín E, Cosín J, Del Río A, directores. *Normas de actuación clínica en cardiología*. Sociedad Española de Cardiología, 1996; 440-446.
- Maître MJ, Maroto E, Mortera C, Maroto C. Indicaciones de la ecocardiografía fetal. En: Asín E, Cosín J, Del Río A, directores. *Normas de Actuación Clínica en Cardiología*. Sociedad Española de Cardiología. 1996; 474-477.
- Musewe NN, Dyck JD, Smallhorn JF. Echocardiography of neonate with real of suspected heart disease. En: Freedom RM, Benson LN, Smallhorn JF, editores. *Neonatal heart disease*. Londres: Springer-Verlag, 1992; 135-148.
- Robertson DA, Silverman NH. Color Doppler flow mapping of the patent ductus arteriosus in very low birth weight neonates: echocardiographic and clinical findings. *Pediatr Cardiol* 1994; 15: 219-224.
- Clyman RI. Recommendations for the postnatal use of indomethacin: an analysis of four separate treatment strategies. *J Pediatr* 1996; 128: 601-607.
- Perez CA, Bustorff-Silva JM, Vilasenor E, Fonkalsrud EW, Atkinson JB. Surgical ligation of patent ductus arteriosus in very low birth weight infants: is it safe? *Am Surg* 1998; 64: 1007-1009.
- Fyler DC. Retorno venoso pulmonar anómalo total. En: Fyler DC, editor. *Nadas. Cardiología pediátrica*. Madrid: Mosby España S.A., 1994; 687-695.
- Marín E, Castaneda AR. Drenaje venoso pulmonar anómalo total. En: Sánchez PA, editor. *Cardiología Pediátrica. Clínica y cirugía*. Barcelona: Salvat S.A., 1986; 258-274.
- Musewe NN, Smallhorn JF, Freedom RM. Anomalies of pulmonary venous connections including cor triatriatum and stenosis of individual pulmonary veins. En: Freedom RM, Benson LN, Smallhorn JF, editores. *Neonatal heart disease*. Londres: Springer-Verlag 1992; 309-331.
- Krabbil KA, Lucas RV Jr. Abnormal pulmonary venous connections. En: Emmanouilidis GC, Riemenschneider TA, Allen HD, Gutgessell HP, editores. *Moss and Adams heart disease in infants, children and adolescents (5.ª ed.)*. Baltimore: Williams and Wilkins, 1995; 847-861.
- Ward KE, Mullins CE. Anomalous pulmonary venous connections; pulmonary vein stenosis; atresia of the common pulmonary vein. En: Garson A Jr, Bricker JT, McNamara DG, editores. *The science and practice of pediatric cardiology*. Filadelfia: Lea and Febiger, 1990; 1154-1167.
- Van der Velde ME, Parness IA, Colan SD, Spevak PJ, Lock JE, Mayer JE Jr et al. Two-dimensional echocardiography in the pre a postoperative management of totally anomalous pulmonary venous connection. *J Am Coll Cardiol* 1991; 18: 1746-1751.
- Sreeram N, Walsh K. Diagnosis of total anomalous pulmonary venous drainage by Doppler color flow imaging. *J Am Coll Cardiol* 1992; 19: 1577-1582.
- Goswani KC, Shrivasta S, Saxena A, Dev V. Echocardiographic diagnosis of total anomalous pulmonary venous connection. *Am Heart J* 1993; 126: 433-440.
- Bando K, Turrentine MW, Ensing GJ, Sim K, Sharp TG, Sikine Y et al. Surgical management of total anomalous pulmonary venous connection. 30 years trends. *Circulation* 1996; 94 (Supl II) 12-16.
- Raisher MD, Grant JW, Martin TC, Strauss AW, Spray TL. Complete repair of total anomalous venous connection in infancy. *J Thorac Cardiovasc Surg* 1992; 104: 443-448.
- Lupinetti FM, Kulik TJ, Beekman RH, Crowley DC, Bove EL. Correction of total anomalous pulmonary venous connection in infancy. *J Thorac Cardiovasc Surg* 1993; 106: 880-885.
- Yee ES, Turley K, Hrieh WR, Ebert PA. Infant total anomalous pulmonary venous connection: factors influencing timing of presentation and operative outcome. *Circulation* 1987; 76 (Supl II) 83-87.

29. Lincoln CR, Rigby ML, Mercanti C, Al Fagib M, Joseph MC, Miller GA et al. Surgical risks factors in total anomalous pulmonary venous connection. *Am J Cardiol* 1988; 61: 608-611.
30. Wilson WR Jr, Ilbawi MN, De Leon SY, Quinones JA, Arcilla RA, Suleyman RF et al. Technical modifications for improved results in total anomalous pulmonary venous drainage. *J Thorac Cardiovasc Surg* 1992; 103: 861-870.
31. Cabanoglu A, Menashe VD. Total anomalous pulmonary venous connection in neonates and young infants: repair in the current era. *Ann Thorac Surg* 1993; 55: 43-48.
32. Baño A, Brito JM, Gracián M, Maroto C. Indicaciones quirúrgicas de las cardiopatías congénitas. En: Asín E, Cosín J, Del Río A, directores. Normas de actuación clínica en cardiología. Sociedad Española de Cardiología, 1996; 466-473.
33. Choe YH, Lee HJ, Kim HS, Ko JK, Kim JE, Han JJ. MRI of total anomalous pulmonary venous connections. *J Comput Assist Tomogr* 1994; 18: 243-249.
34. Saxena A, Fong LV, Lamb RK, Monro JL, Shore DF, Keeton BR. Cardiac arrhythmias after surgical correction of total anomalous pulmonary venous connection: late follow-up. *Pediatric Cardiol* 1991; 12: 89-91.
35. Paridon SM, Sullivan NM, Schneider J, Pinsky WW. Cardiopulmonary performance at rest and exercise after repair of total anomalous pulmonary venous connection. *Am J Cardiol* 1993; 72: 1444-1447.
36. Bermúdez R, García EJ, Salazar J, Maroto C. Procedimientos de cardiología intervencionista en cardiología pediátrica. En: Asín E, Cosín J, Del Río A, directores. Normas de actuación clínica en cardiología. Sociedad Española de Cardiología, 1996; 459-465.
37. Fyler DC. Tronco arterioso común. En: Fyler DC, editor. Nadas. Cardiología pediátrica. Madrid: Mosby España S.A., 1994; 679-686.
38. Mair DD, Edwards WD, Julsrud PR, Seward JB, Danielson GK. Truncus arteriosus. En: Emmanouilides GC, Riemenschneider TA, Allen HD, Gutgesell HP, editores. Moss and Adams. Heart disease in infants, children and adolescents (5.ª ed.). Baltimore: Williams and Wilkins, 1995; 1026-1041.
39. Pérez Martínez V. Tronco arterial común. En: Sánchez PA, editor. Cardiología pediátrica. Clínica y cirugía. Madrid: Salvat S.A., 1986; 352-364.
40. Freedom RM. Anomalies of aortopulmonary septation: persistent truncus arteriosus, aortopulmonary septal defect and hemitruncus arteriosus. En: Freedom RM, Benson LN, Smallhorn JF, editores. Neonatal heart disease. Londres: Springer-Verlag, 1992; 429-452.
41. Williams RI, Sommerville RJ. Truncus arteriosus. En: Garson A Jr, Bricker JT, McNamara DG, editores. The science and practice of pediatric cardiology. Filadelfia: Lea and Febiger, 1990; 1127-1133.
42. Juaneda E, Haworth SG. Pulmonary vascular disease in children with truncus arteriosus. *Am J Cardiol* 1984; 54: 1314-1318.
43. Bove EL, Lupinetti FM, Pridjian AK, Beeckman RH III, Callow LB, Sneider AR et al. Results of a policy of primary repair of truncus arteriosus in the neonate. *J Thorac Cardiovasc Surg* 1993; 105: 1057-1065.
44. Hanley FL, Heinemann MK, Jonas RA, Mayer JE Jr, Cook NR, Wessel DK et al. Repair of truncus arteriosus in the neonate. *J Thorac Cardiovasc Surg* 1993; 105: 1047-1056.
45. Pearl JM, Laks H, Drinkwater DC Jr, Milgater E, Orrin-Aillonichares, Giacobetti F et al. Repair of truncus arteriosus in infancy. *Ann Thorac Surg* 1991; 52: 780-786.
46. Rajasinghe HA, Mc Elhinney DB, Reddy VM, Mora BN, Hanley FL. Long-term follow-up of truncus arteriosus repaired in infancy: a twenty-year experience. *J Thorac Cardiovasc Surg* 1997; 113: 869-878.
47. Elami A, Laks H, Pearl JM. Truncal valve repair: initial experience with infants and children. *Ann Thorac Surg* 1994; 57: 397-401.
48. McElhinney DB, Reddy VM, Rajasinghe HA, Mora BN, Silverman NH, Hanley FL. Trends in the management of truncus valve insufficiency. *Ann Thorac Surg* 1998; 65: 517-524.
49. Heinemann MK, Hanley FN, Fenton KN, Jonas RA, Mayer JE, Castaneda AR. Fate of small homograft after early repair of truncus. *Ann Thorac Surg* 1993; 55: 1409-1411.
50. Liebman J, Cullum L, Belloc N. Natural history of transposition of the great arteries. Anatomy and birth and death characteristics. *Circulation* 1969; 40: 237-262.
51. Girona J, Albert D, Sánchez C, Serrano M, Casaldáliga J, Murtra M. Influencia de la anatomía coronaria en la corrección anatómica de la transposición de las grandes arterias. *Rev Esp Cardiol* 1996; 49: 451-456.
52. Tworetzky W, McElhinney DB, Brook M, Reddy M, Hanley F, Silverman NH. Echocardiographic diagnosis alone for the complete repair of major congenital hearts defects. *J Am Coll Cardiol* 1999; 33: 228-233.
53. Ward C, Hawker R, Cooper S, Brieger D, Nunn G, Cartmill T et al. Minimally invasive management of transposition of the great arteries in the newborn period. *Am J Cardiol* 1992; 69: 1321-1323.
54. Planche C, Lacour-Gayet F, Serraf A. Arterial switch. *Pediatr Cardiol* 1998; 19: 297-307.
55. Blanch P, Gómez-Hospital M, Serrano M, Lozano C, Girona J, Casaldáliga J. Seguimiento de la transposición de grandes arterias corregida con técnica de Senning. *Rev Esp Cardiol* 1995; 48: 42-48.
56. Crupi G, Pillai R, Parenzan L, Lincoln C. Surgical treatment of subpulmonary obstruction in transposition of the great arteries by means of a left ventricular pulmonary arterial conduit. Late results and further considerations. *J Thorac Cardiovasc Surg* 1985; 85: 907-913.
57. Lecompte Y, Bex JP. Repair of transposition of the great arteries with ventricular septal defect and left ventricular outflow tract obstruction 1985; 90: 151-152.
58. Vouhe PR, Tamisier D, Leca F, Ouaknine R, Vernant F, Neveux JY. Transposition of the great arteries, ventricular septal defect and pulmonary outflow tract obstruction. Rastelli or Lecompte procedure? *J Thorac Cardiovasc Surg* 1992; 103: 428-436.
59. Walters HL, Lobdell K, Tantengco V, Lyons J, Hudson S, Struble S et al. The Ross procedure in children and young adults with congenital valve disease. *J Heart Valve Dis* 1997; 6: 335-342.
60. Mazzuco A, Faggian G, Stellin G, Bortolotti U, Livi U, Rizzoli G et al. Surgical management of double-outlet right ventricle. *J Thorac Cardiovasc Surg* 1985; 90: 29-34.
61. Girona J, Casaldáliga J, Miró L, Gonçalves A, Gallart A, Murtra M. Corrección anatómica en la transposición de grandes arterias y en la doble salida de ventrículo derecho. Experiencia inicial. *Rev Esp Cardiol* 1994; 47: 92-96.
62. Rao PS, Galal O, Smith PA, Wilson AD. Five to nine year follow-up results of balloon angioplasty of native aortic coarctation in infants and children. *J Am Coll Cardiol* 1996; 27: 462-470.
63. Fletcher SE, Nihill MR, Grifka RG, O'Laughlin MP, Mullins CE. Balloon angioplasty of native coarctation of the aorta: midterm follow-up and prognostic factors. *J Am Coll Cardiol* 1995; 25: 730-734.
64. Johnson MC, Canter CE, Strauss AW, Spray TL. Repair of coarctation of the aorta in infancy: comparison of surgical and balloon angioplasty. *Am Heart J* 1993; 125: 464-468.
65. Nicolson S, Stevens J, Jobs D. Hypoplastic left ventricle. En: Cameron ND, Greely W, Lappe D, Urgenleider R, Wetzel R, editores. Critical heart disease in infants and children. St. Louis: Mosby Year Book, 1995; 863-884.
66. Fyler DC, Buckley LP, Hellebrand WE, Cohn HE. Report of the New England Regional Infant Cardiac Program. *Pediatrics* 1980; 65: 375-461.
67. Norwood WI, Lang P, Hansen PD. Physiologic repair of aortic atresia-hypoplastic left heart syndrome. *N Engl J Med* 1983; 308: 23-26.
68. Chiavarelli M, Boucek MM, Nelhsen-Camarella SL, Gundny SR, Razzouk AJ, Bailey L. Neonatal cardiac transplantation: intermediate-term results and incidence of rejection. *Arch Surg* 1992; 127: 1072-1076.

69. Arizon JM. Registro nacional de trasplante cardíaco. Sexto informe (1984/1994). *Rev Esp Cardiol* 1995; 48: 792-797.
70. Chinnock RE, Brum MF, Larsen R, Bailey L. Reception management and long-term surveillance of the pediatric heart transplant recipient: the Loma Linda experience. *J Heart Lung Transplant* 1993; 12: 225-264.
71. Tucker WY, McKone RC, Weesner KM, Kon ND. Hypoplastic left heart syndrome: palliation without cardiopulmonary bypass. *J Thorac Cardiovasc Surg* 1990; 99: 885-888.
72. Kirklin JW, Barrat-Boyes BG. *Cardiac surgery* (2.ª ed.). Nueva York: Churchill Livingstone 1992; 1035-1055.
73. Wernovsky G, Hanley FL. Pulmonary atresia with intact ventricular septum. En: Chang AC, Hanley FL, Wernovsky G, Wessel D, editores. *Pediatric cardiac intensive care*. Baltimore: Williams & Wilkinson, 1998; 265-270.
74. Qureshi SA, Rosenthal E, Tynan M, Anjos R, Baker EJ. Transcatheter-laser assisted balloon pulmonary valve dilatation in pulmonary valve atresia. *Am J Cardiol* 1991; 67: 428-431.
75. Wright SB, Radtke WA, Guillette PC. Percutaneous radiofrequency valvulotomy using a standard 5F electrode catheter for pulmonary atresia in neonates. *Am J Cardiol* 1996; 77: 1370-1372.
76. Ovaert C, Qureshi SA, Rosenthal E, Baker EJ, Tynan M. Growth of the right ventricle after successful transcatheter pulmonary valvulotomy in neonates and infants with pulmonary atresia and intact ventricular septum. *J Thorac Cardiovasc Surg* 1998; 115: 1055-1062.
77. Quero M, Maitre MJ, Brito JM, Pérez de León J, López M, Rubio MD et al. Anastomosis cavo-atriopulmonar. *Rev Esp Cardiol* 1993; 46 (Supl 2) : 101-118.
78. Mair DD, Hagler DJ, Puga FJ, Schaff HV, Danielson GK. Fontan operation in 176 patients with tricuspid atresia: results and a proposed new index for patients selection. *Circulation* 1990; 82: 164-169.
79. Fyler DC. Ventrículo único y atresia tricúspide. En: Fyler DC, editor. *Nadas. Cardiología pediátrica*. Madrid: Mosby España S.A., 1994; 653-672.
80. Franklin RCG, Sullivan ID, Anderson RH, Shinebourne EA, Deanfield JE. Is banding of the pulmonary trunk obsolete for infants with tricuspid atresia or double inlet ventricle with a discordant ventriculo-arterial connection? Role of aortic arch obstruction and subaortic stenosis. *J Am Coll Cardiol* 1990; 16: 1455-1464.
81. Matitau A, Geva T, Colan SD, Sluysmans T, Parness IA, Spevak PJ et al. Bulbo-ventricular foramen size in infants with double-inlet left ventricle or tricuspid atresia with transposed great arteries: influence of initial palliative operation on rate of growth. *J Am Coll Cardiol* 1992; 19: 142-148.
82. Mietus-Snyder M, Lang P, Mayer JE, Jonas RA, Castaneda AR, Lock JE. Childhood systemic-pulmonary shunts: subsequent suitability for Fontan operation. *Circulation* 1987; 76 (Supl III) 39-44.
83. Moham Reddy V, McElhinney DB, Moore PH, Haas GS, Hanley FL. Outcomes after bidirectional cavopulmonary shunts in infants less than 6 months old. *J Am Coll Cardiol* 1997; 29: 1365-1370.
84. Jensen RA Jr, Williams RG, Laks H, Drinkwater D, Kaplan S. Usefulness of banding of the pulmonary trunk with single ventricle physiology at risk for subaortic obstruction. *Am J Cardiol* 1996; 77: 1089-1093.
85. Rao PS. Subaortic obstruction after pulmonary artery banding in patients with tricuspid atresia and double inlet left ventricle and ventriculo-arterial discordance. *J Am Coll Cardiol* 1991; 18: 1585-1586.
86. Puga FJ. Appropriate palliative intervention for infants with double inlet ventricle and tricuspid atresia with discordant ventriculo-arterial connection. Role of pulmonary artery banding. *J Am Coll Cardiol* 1990; 16: 1465-1466.
87. Lui RC, Williams WG, Trusler GA, Freedom RM, Coles JG, Rebeika IM et al. Experience with the Damus-Kaye-Stansel procedure for children with Taussing-Bing hearts or univentricular hearts with subaortic stenosis. *Circulation* 1993; 88: 170-173.
88. Rychik J, Murdison KA, Chin AJ, Norwood WI. Surgical management of severe aortic outflow obstruction in lesions other than the hypoplastic heart syndrome. Use of a pulmonary artery to aorta anastomosis. *J Am Coll Cardiol* 1991; 18: 809-816.